# Über eine Cyste des Ductus Thyreoglossus.

---

INAUGURAL-DISSERTATION

ZUR ERLANGUNG DER

MEDIZINISCHEN DOKTORWÜRDE

VORGELEGT DER

HOHEN MEDIZINISCHEN FAKULTÄT

DER

ALBERT-LUDWIGS-UNIVERSITÄT

ZU

FREIBURG i. Br.

ACAD.
LUDWIG.
BIBL.

VON

**WOLDEMAR BOUSTEDT**

AUS

**REVAL**

(RUSSLAND).

---

Freiburg i. Br.
Speyer & Kaerner
Universitätsbuchhandlung.
1912

Gedruckt mit Genehmigung der medizinischen Fakultät der Universität Freiburg in Baden

Dekan: **Geh. Hofrat Prof. Dr. Axenfeld.**

Referent: **Prof. Dr. Salge.**

Druck von A. Bonz' Erben in Stuttgart.

Meiner lieben Mutter.

Digitized by the Internet Archive
in 2026

https://archive.org/details/IA41545318_0160

Bezüglich der anatomisch-genetischen Einteilung der Cysten steht die heutige pathologische Anatomie auf der Grundlage, die Virchow in seinem Werke über die Geschwülste geschaffen hat. Dieser Autor teilt die große Reihe der cystischen Geschwülste mit Ausschluß der nicht produktiven und parasitären Cysten seinem Systeme der Geschwülste mit vollem Rechte zu. Unter einer Cyste versteht man einen kugeligen oder der Kugelform zustrebenden Körper, der eine derbere Wand und einen mehr oder weniger gleichmäßigen andersgearteten Inhalt, meist weicher Konsistenz besitzt. An den pathologisch gebildeten Cysten ist allerdings die scharfe Trennung zwischen Wand und Inhalt für das bloße Auge nicht immer sichtbar; da muß das Mikroskop entscheiden, ob wirklich eine besondere Wand existiert. Dieselbe kann aus einer Bindegewebskapsel bestehen, welche mit einer regelmäßigen, epithelialen oder endothelialen Zellmasse bedeckt ist und den Inhalt umschließt. Oft fehlt das Bindegewebe, und der Cysteninhalt wird nur von einer Epithel- oder Endothelschicht umhüllt. Alle diese Bildungen zeichnen sich aber dadurch aus, daß sie aus vorher vorhandenen physiologisch oder pathologisch, epithelial oder endothelial begrenzten Räumen (fötale Spalten, Geschwülste) hervorgegangen sind. Diese Gebilde bezeichnet man als echte Cysten.

Die Praedilektion solcher Cysten für gewisse Regionen des Körpers ist bekanntlich, wie schon oben kurz erwähnt, darauf zurückzuführen, daß dieselben an solche Lokalitäten

gebunden sind, wo sich im fötalen Leben Spalten finden, in die das äußere Keimblatt sich einstülpt. Das Vorkommen von Cysten an einigen menschlichen Organen gehört keineswegs zu den Seltenheiten; so finden sich sehr häufig, infolge fötaler Persistenz, Cystenbildungen an den Ovarien, weniger häufig an den Hoden; ebenfalls trifft man angeborene Cysten in der Leber, Niere, Schilddrüse, der Schleimhaut keineswegs selten an.

Im vorliegenden Falle handelt es sich um eine, relativ noch wenig beobachtete Cystenbildung in der Gegend des Zungengrundes, und zwar im Gebiete des Ductus thyreoglossus. Zum besseren Verständnis dieser Cyste ist es jedoch notwendig, eine kurze Beschreibung der Entwicklungsgeschichte und der Anatomie des Ductus thyreoglossus vorauszuschicken. Die Bezeichnung Ductus thyreoglossus rührt von His, dem wir auch die genauere Kenntnis von der Bedeutung dieses Gebildes verdanken. Die Schilddrüse geht nach His aus drei Anlagen hervor, der mittleren und den beiden lateralen. Die mittlere Anlage entsteht als kleines Grübchen am Boden der Mundrachenhöhle hinter dem Tuberkulum impar, das die Anlage des Zungenkörpers darstellt. Hinter diesem Grübchen wölbt sich später ebenfalls ein Wulst vor, der die Anlage der Zungenwurzel bildet, und aus der Vereinigung der vorderen Enden beider, zweiten und dritten, inneren Kiemenbögen hervorgeht. Dieser Wulst, welcher die Anlage der Zungenwurzel darstellt, verwächst zwar mit dem Tuberkulum impar, doch so, daß zwischen beiden das Grübchen bestehen bleibt. Dieses letztere vertieft sich und wächst nach abwärts in Form eines langen, dünnen Schlauches, dies ist der Ductus thyreoglossus. Das obere Ende dieses Schlauches mündet an die Zungenoberfläche in die Mundrachenhöhle. Während das untere Ende des Ductus thyreoglossus Schilddrüsengewebe produziert und den mittleren Teil der Schilddrüse bildet, verschwindet der übrige Teil des Ganges unter normalen Verhältnissen fast vollständig, bis auf die obere Mündungs-

stelle, die sich in Form eines kleinen Grübchens erhält, das man als Foramen coecum linguae bezeichnet. Wie schon erwähnt, bildet sich der Ductus normalerweise spurlos zurück. Dies gilt für die Mehrzahl der Fälle, aber nicht für alle. Sehr häufig persistiert derselbe in größerem oder kleinerem Umfange. Schon Abraham Vater (1721) teilt mit, daß er eine Sonde tief ins Foramen coecum einführen konnte. Er war der Meinung, bis zur Schilddrüse gelangt zu sein und hielt diesen Kanal für den Ausführungsgang der Schilddrüse. Die späteren Anatomen wie Kölliker und Hyrtl beschrieben in ihren Lehrbüchern das Foramen coecum als einen mehr oder weniger tiefen Gang, der mit mündenden Schleimdrüsen versehen ist. Sehr genau beschäftigte sich Bochdalek mit dem Studium dieses Ganges. Vor allen Dingen wies er nach, daß der Gang nie bis zur Schilddrüse hinabreiche, daß also Abraham Vaters Ansicht falsch sei; dann beschrieb er die oft in großer Anzahl vorkommenden und von allen Seiten einmündenden Drüsen; außerdem fand er im unteren Drittel des von Abraham Vater gesehenen Ganges, abtretende Gänge, welche hoch abwärts zwischen den Fasern des Musculus genioglossus verliefen, und an deren Enden wieder schlauchartige blinddarmähnliche Gebilde sich abzweigten, weit und breit sondierbar, ohne regelmäßige Anordnung, ihr Inhalt war zäher Schleim, ihre Auskleidung zylindrisches Flimmerepithel, wie der ganze Gang selbst auch damit austapeziert war. Drüsige Elemente konnte Bochdalek an diesen schlauchartigen Gebilden nicht nachweisen. Er faßte das ganze Gebilde, mitsamt den daran hängenden Drüsen und Schläuchen als eine zusammengesetzte Speicheldrüse auf, deren gemeinschaftlichen Ausführungsgang er als Ductus excretorius linguae bezeichnete und der am Foramen coecum münden sollte. Die schlauchartigen Gänge und Säcke werden allgemein noch heute als die Bochdalek'schen Schläuche bezeichnet. Später fand Krause nicht nur im Ductus excretorius Flimmerepithel, sondern auch in den

Ausführungsgängen der in denselben mündenden Schleimdrüsen. His hat auch zwei Fälle abnormer partieller Persistenz des Ductus thyreoglossus beschrieben, aber nie in toto erhalten.

In den entwickeltesten Fällen des Ductus thyreoglossus konnte man, nur mit der Sonde durchs Foramen coecum eingeführt, bis nahe zum Zungenbein hinankommen. Die genauste Mitteilung über die Anatomie des Ductus excretorius oder Ductus lingualis, wie er jetzt benannt wird, verdanken wir Martin Benno Schmidt. Er beschreibt den Ductus lingualis als einen ca. 3 cm langen Gang, der ziemlich gerade gegen das Zungenbein hinabzieht, im Anfangsteil mit Plattenepithel, am Grunde jedoch mit Flimmerepithel ausgekleidet ist; hier gelang es dann noch Schmidt bei systematischer Untersuchung verschiedener Zungen, ein System eigenartig übereinander aufgebauter Ausführungsgänge mit Drüsen nachzuweisen, welche parallel zu den Genioglossusfasern zwischen dieselben eingelagert sind, unter mehr oder weniger spitzem Winkel in den Hauptkanal einmünden. Die oft zahlreichen einmündenden Schleimdrüsen zeigen in ihrem Verhalten eine gewisse Gesetzmäßigkeit. Die seitlichen und von oben mündenden haben kurze, die von unten mündenden lange Ausführungsgänge. Letztere zeigen, wie es schon Krause betonte, oft eine Auskleidung mit Flimmerepithel, und liegen etagenartig übereinander. Bei diesen Drüsen handelt es sich um Schleimdrüsen, die bei stärkerer Atrophie auch kolloide Massen absondern. Neben dem fand Schmidt unter seinen sechzig Fällen, die er untersucht, allerdings nur dreimal, auch die von Bochdalek angegebenen Schläuche.

Seit dieser, oben genauer beschriebenen, Erkenntnis der Rückbildung des Ductus thyreoglossus durch Verschwinden des Lumens und Zerfall des soliden Stranges in einzelne Stücke, dem schließlich die Resorption des letzteren folgt, wird man von vornherein geneigt sein, cystische Bildungen, welche im Verlauf des Ductus thyreoglossus

liegen, auf abnorme Persistenz desselben zurückzuführen. Es sollen in folgendem nur die, in der Zungenwurzel vorkommenden, wie es sich auch um eine solche, bei dem später näher zu beschreibenden Cyste handelt, beschrieben werden. Es sind schon mehrfach in der Literatur Cysten an der Zungenbasis und im Verlauf des Ductus beschrieben worden. In Kürze soll hier, soweit die zu Gebote stehende Literatur gestattet, die bis jetzt indekten Cysten erwähnt, ebenso die von den verschiedensten Autoren zur Klärung der Genese dieser Cysten aufgestellten Theorien, berücksichtigt werden.

Bochdalek hat 1866 schon solche Cysten im Zungengrunde gesehen und sie auf Grund der, von ihm zum ersten Male gesehenen, Schläuche zurückgeführt, weil dieselben mit dem Ductus excretorius linguae resp. mit dem Ductus linguae, wie ersterer seit His genannt wird, in offener Verbindung standen. Weiterhin, paar Jahre später, weist Roser in seiner chirurgischen Anatomie auf schleimartige Cysten in der Zunge hin, die median in der Gegend des Foramen coecum gelegen sind, wie er in zwei Fällen zu beobachten Gelegenheit hatte, und daß dieselben unter tiefem Herabsteigen zum Zungenbein gelegentlich solche Ausdehnung gewinnen, daß sie Funktionsstörungen hervorrufen. Roser betrachtet dieselben als Überbleibsel der medianen Spalten. Dann berichtet J. Döllinger über, vielleicht auch hierher zu rechnende, multiple Cysten an der Zunge, die er als cystöse Degeneration der Fungiformen Zungenpapillen bezeichnet; er nimmt an, diese Cysten seien, durch unbekannte Ursachen erweiterter Lymphwege zustande gekommen. Da der betreffende Patient aber keine nennenswerten Beschwerden hatte, und zur Operation keine dringende Indikation vorlag, konnte keine genauere Untersuchung eingeleitet werden. Dann teilt Hammerich einen Fall mit, der insofern besonderes Interesse für uns hat, da sich bei diesem die klinischen Erscheinungen mit dem hier, weiter unten anzuführenden,

große Ähnlichkeit besitzt. Dieser Autor faßte die Cyste schon als Retentionscyste der Schleimdrüsen auf und zwar der an der Oberfläche der Zunge gelegenen. Mit Recht weist er auch auf die große praktische Bedeutung hin, die unter Umständen diese Gebilde besitzen können. Später beschrieb Zuckerkandel zwei gleiche Fälle, für die er dieselbe Erklärung abgibt, wie der oben erwähnte Bochdalek. Viel häufiger fand solche Cysten schon Streckeisen bei seinen Sektionen und zwar siebenmal unter 150 Leichen. Diese von ihm gefundenen Cysten lagen meist median und oberhalb des Zungenbeines, fast so gut wie immer mit Flimmerepithel austapeziert und sehr häufig mit anderen tiefer nach unten liegenden Überresten des Ductus lingualis vergesellschaftet; auch er ist der Meinung Bochdaleks, kann aber nicht angeben, ob diese Cysten mit der Schilddrüsenanlage zusammenhängen, da zu dieser Zeit die embryologische Bedeutung des Ductus lingualis noch nicht bekannt war. Ebenso berichtet Hildebrand über eine Cyste an der Zungenbasis, über deren Genese er aber keine näheren entwicklungsgeschichtlichen Erklärungen gibt. Dann berichtet H. Haeckel über einen Fall von Cystenbildung im Ductus thyreoglossus; er fand in dieser Geschwulst neben reichlicher Flimmercystenbildung auch einige Schilddrüsenfollikel und erklärt daher dies ganze Gebilde für eine cystische Entartung des unteren Teiles des Ductus thyreoglossus und bringt diese Cyste mit der Entwicklungsgeschichte der Schilddrüse in Verbindung; eine genaue Erklärung der Genese und zwar des in der Cyste enthaltenen Flimmerepithels, wie die entwicklungsgeschichtlich begründeteLokalisation dieses ganzen Gebildes, gibt er auch nicht erschöpfend an. Eine Erklärung auf diesem Gebiete brachte endlich M. B. Schmidt, welcher über die Anordnung der Cysten, besonders derjenigen, die im Zungengrunde liegen, wichtige Aufschlüsse gab. Nachdem er uns die genaue Anatomie des Ductus lingualis, wie oben beschrieben, ausgeführt, konnte er auch die rich-

tige Deutung, der daselbst vorkommenden Cysten, die wegen ihres häufigen Bestandteiles des Flimmerepithels, Flimmercysten benannt werden, geben.

Nach genauerer Untersuchung von zehn Cysten des Zungengrundes konnte er feststellen, daß nicht alle Cysten, welche in der Linie vom Foramen coecum bis zum Zungenbeine sich vorfinden, einfach auf die persistierenden Teile des Ductus thyreoglossus zurückzuführen, noch aus den Bochdalekschen Schläuchen hervorgegangen sind. Vielmehr konnte er genau beweisen, daß die Cysten bei weitem häufiger aus den Ausführungsgängen, der in den Ductus mündenden Drüsen, hervorgehen. Die Zunge besitzt also, nach Schmidts Untersuchungen, zwei Systeme von Drüsen. Erstens das zum Ductus thyreoglossus gehörige tiefgelegene Schleimdrüsensystem und zweitens ein System von Drüsen, welches ganz oberflächlich liegt, dieselben dringen kaum einige Millimeter in die Zungensubstanz ein, so daß sie in pathologisch verändertem Zustande höchstens erbsengroße, knapp unter der Schleimhaut gelegene Cysten bilden können. Die tiefer gelegenen Cysten entstehen, nach Schmidts Angabe, nicht von den Endbläschen der Drüsen, sondern in den langen, vorn in den Ductus mündenden und tief absteigenden Drüsenausführungsgängen; dieselben liegen im Zungengrunde zwischen dem oberen Zungenbeinrande und der Basis der Epiglottis. Letztere Cysten sah Schmidt zweimal sogar in offener Kommunikation mit dem Ductus lingualis stehen. Weil die hier in Betracht kommenden Drüsengänge, wie oben erwähnt, meist mit Flimmerepithel ausgekleidet, worauf schon Krause seinerzeit aufmerksam gemacht, pflegen die Cysten, da sie aus ihnen hervorgehen, auch diese Auskleidung zu besitzen. Nach dem Ergebnis dieser Untersuchungen ist noch ganz besonders wichtig, der von B. M. Schmidt aus entwicklungsgeschichtlichen Gründen gefolgerte Schluß hervorzuheben: „Erstens, da die Anordnung der streifenförmigen Drüsengruppen parallel den

Bündeln des Musculus genioglossus liegen, und zweitens der Umstand, daß ein Teil der zum Ductus gehörigen Drüsen sich als regelrechte Glieder in das kontinuierliche Drüsenstratum einfügt und darin offenbar einen leeren Raum einnimmt, weder die zur Schleimhaut gehörigen Drüsen verdrängt, noch selbst von diesen verdrängt wird. In dem ersteren Punkt liegt ein Hinweis darauf, daß die Drüsenwucherung vom Ductus lingualis aus zu einer Zeit erfolgt, wo die Bündel des Musculus genioglossus bereits gebildet sind, und der ersteren den Weg ihrer Entwicklung vorzeigen. Nach His ist in der sechsten und siebenten Embryonalwoche die Anlage des Musculus genioglossus vorhanden, aber erst spärlich gebildet, so daß seine Fasern kaum bis zur unteren Grenze des Musculus transversus reichen, ohne ihn noch zu kreuzen. Also muß die Entwicklung der Drüsenstufen nach der siebenten Woche erfolgen, zu einer Zeit, wo die Genioglossusfasern nach oben bis zur Höhe des Ductus vorgedrungen sind. Weiterhin läßt die regelrechte Einordnung der oberen Ductusdrüsen in das kontinuierliche Stratum darauf schließen, daß sie gleichzeitig mit diesen entstanden sind. über die Zeit der Drüsensprossung vom Schleimhautepithel aus gibt Kölliker an, daß dieselbe erst im vierten Monat des intrauterinen Lebens beginnt. An der Zungenwurzel eines Fötus aus der Mitte des fünften Monates fand ich die Oberflächendrüsen als ein fortlaufendes Lager bereits in die oberste Muskelschicht eingelagert vor. Es ergibt sich daraus, daß die Sprossungsvorgänge am Ductus ungefähr im vierten Monat einsetzen, also zu einer Zeit, in der der Ductus lingualis bereits zurückgebildet sein sollte. So läßt sich bestimmen, daß die drüsigen und drüsenähnlichen Anhänge erst an dem abnormerweise persistierenden Ductus lingualis sich entwickeln und nicht schon in der Periode seines normalen Bestehens; man kann also nicht in dem Auftreten der Drüsen und der von ihnen ausgehenden Sekretion einen Hinderungsgrund für die reguläre Rückbildung des Zungenganges erblicken.“

Es sind also neue, sekundäre Bildungen am persistierenden Ductus. Nach Schmidts Publikation sind noch einige Mitteilungen über Cysten veröffentlicht worden. Im großen und ganzen ist aber die Zahl der Zungencysten, die intra vitam diagnostiziert, relativ selten. Soweit in der Literatur hierüber Mitteilung gemacht worden, sind nur zwei Fälle von Roser, dann einer von Lotzbeck, fernerhin ein Fall von Hanszel, der sich als besonders große Cyste erwies (klein Apfel groß), zuletzt im Jahre 1908 sind von S. Erdheim zwei Fälle von Cystenbildung veröffentlicht worden, bei Kindern, die zu operativem Eingreifen Veranlassung gaben. Außer diesen wenigen Ausnahmen sind diese cystischen Bildungen im hintersten Zungenabschnitt fast nur von Anatomen gefunden und beschrieben und im allgemeinen für Raritäten gehalten worden. Eine solche im engsten Sinne des Wortes liegt aber keineswegs vor, das haben die systematischen, sorgfältigen Untersuchungen von Schmidt und Streckeisen, die alle Zungen bei den Sektionen auf solche Cysten hin untersucht haben, gezeigt. Klinisch sind, wie oben erwähnt, allerdings wenig Fälle berichtet worden; und wo solch eine Cyste intra vitam diagnostiziert worden ist, war sie entweder sehr groß, wie z. B. im Falle Hanszel, oder sie rief sonst Störungen hervor, die direkt auf ihre Lokalisation im Zungengrunde hindeuteten, wie Sprachstörungen, erschwertes Schlucken in den von Erdheim beschriebenen Fällen. Dieser weiterhin genau zu beschreibende Fall soll vornehmlich die Aufmerksamkeit der Kliniker auf dies Gebiet in der Gegend des Zungengrundes, nahe der Epiglottis hinweisen. Meist kommt es zu schweren, direkt lebensbedrohlichen Erscheinungen bei diesen Cysten schon in frühester Jugend. Wie oben erwähnt, verfügt die Literatur bis jetzt nur über drei Fälle intra vitam gestellte Diagnosen, wo speziell bei Kindern dieselbe gestellt worden war. Bei der, als große Seltenheit geltenden Störung, ist es verständlich, daß bei den, außerdem gar nicht charakteristischen

Symptomen, die wahre Ursache des an Laryngospasmus erinnernden Zustandes, selten erkannt worden ist. Aus diesem Grunde hat die kausale Therapie so gut wie fast nie eingeleitet werden können. Bevor ich zur genauen Beschreibung des vorliegenden Präparates schreite, scheint es mir angebracht, in Kürze vorher die Geschichte des betreffenden Krankheitsfalles zu geben, weil aus derselben schon hervorgeht, daß die in Rede stehende Cyste durch ihren Sitz und die konsekutiven Erscheinungen eine eminent praktische Bedeutung gewinnen kann.

Am 13. Juli 1911 wurde ein ca. zwei Monate altes Kind Berta H. aus Br. von dem dortigen, sie behandelnden Arzt aus Kr. an die hiesige Universitäts-Kinder-Klinik zu Freiburg zur klinischen Behandlung überwiesen. Laut Bericht des betreffenden Arztes befand sich das Kind seit vier Wochen in seiner Behandlung und litt an Bronchitis mit starkem Husten. Da der Husten mit dem Trachealrasseln zeitweise so heftig wurde, daß Erstickungsanfälle entstanden, und durch die eingeleitete Therapie sich keine Besserung zeigte, entschloß sich der betreffende Arzt, das Kind zur klinischen Behandlung nach Freiburg zu überweisen. Bei der Aufnahme ergab die Anamnese folgendes:

Die Eltern des Kindes sollen immer gesund gewesen sein. Von den sieben Geschwistern sollen drei, wie die Mutter angibt, an „Atemnot" gestorben sein, unter heftigem Husten seien die Kinder plötzlich dunkelblau geworden und der Tod dann während dieses Erstickungsanfalles eingetreten; alle drei Kinder sind im jugendlichen Alter, in den ersten Lebensjahren gestorben. Nach Angabe der Mutter ist die Berta H. nur 14 Tage gestillt worden, hat dann als Nahrung Kuhmilch mit Fencheltee bekommen. Schon in den ersten Wochen ist der Mutter das viele „Hüsteln" des Kindes aufgefallen, was stetig zugenommen haben soll. Jetzt soll es stark husten und dabei anfallsweise oft ganz blau werden. Krämpfe hat die Mutter beim Kinde nicht beobachtet. Der so stark auftretende Husten soll erst

seit 14 Tagen bestehen und seit vier Wochen befände das Kind sich schon in ärztlicher Behandlung. (Der die Berta H. behandelnde Assistenzarzt in der Klinik hat die Eltern, wie die lebenden Kinder nachträglich sorgfältig auf Cysten hin untersucht; weder die Inspektion noch Palpation in der Gegend des Zungengrundes ergab irgend welche positiven Resultate.)

Der Status praesens am 13. Juli 1911 ergab: Sehr blasses Kind, der Ernährungszustand sehr schlecht, das Fettpolster stark geschwunden. Die Fontanellen weit offen, geringe Kraniotabes. Am Halse und sonst am Körper keine Drüsenschwellung vorhanden. Rachitische Zeichen außer der Kraniotabes nicht vorhanden. Der Rachen erweist sich bei der Inspektion als nicht gerötet. An der hinteren Rachenwand viel schleimiges Sekret zu sehen. Am Herzen beide Töne gut hörbar, ohne Geräusche. Der Puls regelmäßig, aber sehr klein. Bei der Untersuchung der Lunge fand sich bei der Auskultation rechts hinten am unteren Lappen deutliches Bronchialatmen mit kleinblasigem Rasseln; die Perkussion ergab rechts hinten, besonders unten, starke Dämpfung. Auf der linken Lunge, hinten vereinzelte Rasselgeräusche hörbar, die Atmung sehr beschleunigt. Das charakteristische Nasenflügelatmen vorhanden. Das Abdomen leicht aufgetrieben, die anderen Organe ergaben bei der Untersuchung nichts Besonderes. Am Thorax und Bauch vereinzelte in Abheilung begriffene Ekzemstellen. Die Untersuchung des Urins ergab einen negativen Befund. — Die Therapie wurde sofort eingeleitet. Wegen schlechter Herztätigkeit bekam das Kind Kampfer. Um die Expektoration zu heben, und die Atmung zu bessern, wurde es im Laufe der ersten 24 Stunden dreimal gebadet mit kühlem Überguß. Eine wesentliche Besserung trat aber im Laufe des ersten Tages dadurch nicht ein. Nachmittags gegen 4 Uhr stieg die Temperatur bis 38°; bei der Aufnahme, die gegen 10 Uhr morgens erfolgte, betrug die Temperaturhöhe 37°. Als Nahrung

bekam das Kind gleich Frauenmilch. Die darauf folgende Nacht vom 13. auf den 14. Juli verlief sehr unruhig. Nach kurzem Schlummer wachte es auf, hustete viel, zuweilen trat auch Erbrechen auf. Den Morgen schlief es mit kleinen Unterbrechungen ein paar Stunden. Am 14. morgens um 8 Uhr war die Temperatur auf 37° gesunken; die Hustenattaken waren in ihrer Intensität nicht stärker geworden, die Häufigkeit derselben hatte aber ein wenig zugenommen. Das Kind trank sehr schlecht. Am Nachmittag gegen halb 5 Uhr sollte das Kind in der Klinik als ein typischer Fall von Bronchopneumonie vorgestellt werden. Wie das Kind hineingetragen und auf den Tisch gelegt wird, bekommt es plötzlich einen ungewöhnlich starken Hustenanfall, der sich aber nicht wie eine gewöhnliche Hustenattake dokumentierte, sondern schon mehr einem laryngospasmusähnlichen Anfalle glich. Das Kind wurde stark cyanotisch, außerordentlich dyspnoisch, daß die Atmung, wie es schien, für einen Augenblick ganz sistierte. Von diesem Anfalle erholte sich das Kind nur sehr langsam. Seit dem Auslösen dieses ersten Anfalles war fast stündlich ein solcher zu verzeichnen; das Kind wurde immer dabei außerordentlich cyanotisch und kurzatmig und machte dabei krampfartige Bewegungen. Das Gesicht nahm einen starren Ausdruck an, der Blick wurde leer, die Pupillen weit und starr; die Bulbi traten weit aus den Augenhöhlen hervor. Im Anfange des Anfalles begannen die krampfartigen Zuckungen im Gesicht, das dabei bald einen starren Ausdruck annahm, wobei die Cyanose desselben von Sekunde zu Sekunde sehr zunahm. Die Extremitäten vollführten stoßende und schlagende Bewegungen aus, auch die übrige Muskulatur des Rumpfes wurde von Zuckungen durchlaufen, die Tätigkeit der Atmungsmuskulatur war dabei auch immer hochgradig gestört. Dann ließen allmählich die krampfartigen Bewegungen, nachdem sie den Höhepunkt erreicht, langsam nach und an Stelle dessen trat eine Starre der ganzen Muskulatur ein, des Rumpfes, wie

der Extremitäten; die letzteren wurden dabei spastisch kontrahiert, dann weit ausgestreckt und beharrten eine Zeit in dieser Lage. Die klonischen Krämpfe waren in tonische übergegangen; häufig konnte man abwechselnd beide Arten der Krämpfe zugleich beobachten, daß man dieselben vielleicht als tonisch-klonische hätte bezeichnen können, bis dann dieselben allmählich immer seltener und schwächer wurden. Der Körper verharrte dann einige Zeit in dieser starren Ruhe, die Atmung wurde regelmäßiger, die stark blau-rote Gesichtsfarbe klang ab, der Puls, der während des Anfalles zuerst frequent, dann sehr klein wurde, besserte sich und nahm seinen konstanten Füllungszustand an. Ganz langsam und häufig sehr mühsam, je nach der Intensität des Anfalles, erholte sich das Kind und kehrte zu seinem normalen Zustand, soweit man hier davon reden konnte, zurück. Die Anfälle wiederholten sich, in ca. halbstündigen Pausen, zuweilen traten sie aber auch häufiger auf. Der Anblick dieser krampfartigen Anfälle mußte unwillkürlich den Gedanken in dem Beobachter aufkommen lassen, es könnte sich hier um einen Fall von spasmophiler Diathese handeln. Die Art derselben und der ganze Verlauf dieses dyspnoischen Krampfanfalles erinnerte sehr an den, bei der Spasmophilie vorkommenden, mit Recht so gefürchteten laryngospastischen Krampfanfall. Das wichtigste Symptom bei diesem Anfalle ist ja bekanntlich der plötzliche, häufig sogar aus der vollsten Gesundheit heraus, krampfartige Verschluß der Stimmritze, wodurch dann die vollständige Unterbrechung der Respiration und die dadurch bedingte starke Dyspnoe, event. wenn der Anfall sich nicht löst, den Erstickungstod sehr bald zur Folge hat. Die aus der Anamnese erhobene Ernährungsart sprach dafür. Es war nach 14 Tagen schon fast ausschließlich mit Kuhmilch ernährt worden. Das anfallsweise Auftreten der Krämpfe und das Emporschnellen der Fieberkurve während desselben, sowie der Anblick des in den Krämpfen sich windenden Kindes, sprach auch in gewissem Sinne dafür. Die

daraufhin angestellten Untersuchungen zeigten aber, daß die Trias der bei dem Laryngospasmus noch vorkommenden Symptome vollständig fehlten. Beim Beklopfen mit dem Perkussionshammer auf die Ausbreitung des Facialis auf der Wange erfolgte keine schnelle Zuckung im Facialisgebiet in der Umgebung des Auges und des Mundes; dies Phänomen wurde sorgfältig geprüft in den Augenblicken, wo das Kind die betreffenden Muskelgebiete nicht innervierte, sich ruhig verhielt; dies diagnostische Symptom erwies sich aber vollständig negativ. Das zweite sehr wichtige Phänomen bei der Spasmophilie, welches sich durch mechanische Überregbarkeit erklären läßt, das Trousseausche Phänomen, erwies sich auch als nicht vorhanden. Beim Umschnüren des Oberarmes mit einer Gummibinde bis zur venösen Stauung, nahm die Hand, das charakteristische dieses Phänomens, nicht die typische Pfötchen oder Geburtshelferstellung an. Da die Anfälle sich häuften und die Stärke und Dauer zunahmen, wurden die weiteren Untersuchungen der peripheren Nerven mit dem galvanischen Strom unterlassen. Bei solchen spasmophilen Zuständen genügt eine Stromstärke von weniger als 5 Milliampères, um eine Kathodenöffnungszuckung herbeizuführen, bei normalem Zustande ist eine Stärke von minimum 10—11 Ampères nötig, um eine Kathodenöffnungszuckung zu veranlassen. Sofort nach dem ersten Anfall wurde die entsprechende Therapie auf das allerenergischste eingeleitet. Bei jedem Anfall schwebte das Kind in größter Lebensgefahr. Es wurde sofort unter Sauerstoff gesetzt und künstliche Atmung mit Herzmassage angewandt; um die sich wiederholenden Anfälle zu koupieren, wurde Chloralhydrat per Clysma verabfolgt. Da die Funktion des Herzens schlecht war, wurde neben dem Kampfer auch Koffein gegeben und zwar viermal innerhalb 24 Stunden eine Spritze. Der Zustand wurde aber trotz der dauernden Zufuhr von Sauerstoff und künstlicher Atmung während der Anfälle nicht besser. Im Gegenteil, die Stärke der Dyspnoe wurde bei jedem

weiteren Anfalle immer bedenklicher. Einer der besonders heftigen Anfälle konnte noch dadurch koupiert werden, daß die Zunge mit einer Klemmzange hervorgezogen wurde. Der Erfolg war aber nur ein vorübergehender. Gegen Abend um halb 11 Uhr wurde daher zur Tracheotomie geschritten. Die Operation verlief regelrecht und es trat eine scheinbare Besserung auf kurze Zeit ein. Die Anfälle hörten für die nächsten zwei Stunden vollständig auf. Nach Ablauf derselben trat aber nach einigen kleineren Hustenstößen plötzlich wieder ein äußerst heftiger Anfall auf. Die sofort eingeleitete künstliche Atmung konnte diesen Anfall noch bekämpfen. Darauf folgen in kürzeren halbstündigen Intervallen weniger heftigere Anfälle, die aber jedesmal das Kind mitnahmen und es in einen sehr schwachen Zustand versetzten. Das Kind liegt mit geschlossenen Augen, vollständig gleichgültig sich der Umgebung gegenüber verhaltend. Die Atmung war sehr frequent und sehr oberflächlich. Die Widerstände des Körpers schienen vollständig erschöpft zu sein, das Herz funktionierte schlecht, der Puls sehr klein, kaum zu fühlen. Das Kind schlummert ein wenig, ab und zu durch Husten unterbrochen. Die Temperatur fällt rapid und hatte schon um 10 Uhr abends die Tiefe von 35,6° erreicht. Am 15. morgens um 6 Uhr tritt wieder ein äußerst heftiger Anfall auf, dem das Kind erliegt. Sofort noch einsetzende künstliche Herzmassage und Verabfolgung von Kampfer können diesen nicht mehr bekämpfen. —

Im Laufe des Vormittags wurde die Leiche in das hiesige pathologische Institut übergeführt, wo die Sektion um 3 Uhr nachmittags von Professor Schridde ausgeführt wurde. Das Protokoll dieser Sektion lautet folgendermaßen: bei äußerer Inspektion: Leiche eines ca. 2 Monate alten Kindes. Ganz frische Tracheotomie-Wunde; das Kind befindet sich in mäßigem Ernährungszustande. Zwischen den unteren Extremitäten und unterem Teile des Bauches blaurote Verfärbung; die Epidermis stark abschülfernd. Bei der

Eröffnung der Höhlen erwies sich: das Fettpolster gering entwickelt. Die Muskulatur sehr blaß und schlecht entwickelt. Rippen, Knorpel und Knochengrenze ohne Besonderheiten. Zwerchfellstand links die vierte Rippe, auf der rechten Seite auf der Höhe gleichfalls der vierten Rippe. Das Sternummark nur sehr wenig entwickelt, blaurot. Thymus reicht bis zur Hälfte des Herzbeutels und ist nicht besonders stark entwickelt, eher atrophisch. Das Gewicht desselben nicht ganz 17 g. Im Herzbeutel geringe Menge klarer Flüssigkeit. Pleurahöhle beiderseits frei. In der Nasenrachenraumhöhle nichts besonderes zu erkennen. Am Grunde der Zunge findet sich ein rundes cystenartiges Gebilde von 17 mm Querdurchmesser und 16 mm Durchmesser von vorn nach hinten; dasselbe drückt so auf die Epiglottis, daß der Kehlkopfeingang ganz geschlossen ist. Die Trachea wird von vorn vor der Tracheotomie-Wunde an aufgeschnitten, dabei zeigt sich, daß die Trachea unterhalb desselben und die Bronchen vollkommen erfüllt erscheinen mit einer glasigen, grüngelblich erscheinenden, schleimigenMasse. Die Schilddrüse zeigt in der Kapsel kleine Blutungen, die wohl auch auf die Tracheotomiewunde zurückzuführen sind, sonst an den Halsorganen nichts besonderes vorhanden. Die Lunge weist beiderseits in der Pleura kleine Blutungen auf. Mit Sicherheit makroskopisch keine Pneumonie auf der Schnittfläche möglich zu sehen. Beim Durchschneiden der rechten Lunge am Unterlappen dieser Seite zahlreiche Verdichtungen zu fühlen und aus den kleinen Bronchen entleert sich dieser glasige Inhalt. Am Herzen im linken Ventrikel sind zahlreiche, ziemlich große Erstickungsblutungen des Pericards. Im linken Vorhof reichlich geronnenes Blut. Linkes Herz reichlich kräftig entwickelt. Deutliche Drucknarbe und deutliche Aortennarbe. Auch im rechten Herzen reichlich Cruor vorhanden. In der Bauchhöhle erweist sich kein besonderer Inhalt. Die Milz ist nicht vergrößert; Gewicht 11 Gramm, Lymphknötchen ebenso zu erkennen. Die Leber ist etwas blaß auf den Durchschnitt,

sonst ohne Besonderheiten. In der Gallenblase reichlich dickflüssige, gelbliche Galle. Die Nebenniere zeigt keine Abweichung vom Normalen. An der linken Niere kein besonderer Befund. Die rechte Niere ebenfalls ohne Besonderheiten. Die Blase wie die Genitalorgane ergaben nichts Abweichendes. Der Magen ohne Befund, ebenso das Pankreas. Die Lymphknötchen des Mesenteriums mäßig geschwollen. Am Dünndarm tritt der lymphatische Apparat kaum hervor, auch nicht im untersten Ende des Ileus. Im Coecum und Dickdarm erscheinen die Lymphknötchen als kleine weiße Pünktchen, sonst die Bauchhöhle ohne besonderen Befund. — Die anatomische Diagnose lautete: Haselnußgroße Cyste des Ductus thyreoglossus und des Zungengrundes. Frische Tracheotomiewunde. Hochgradiger Schleimgehalt der Trachea und der Bronchen. Bronchopneumonie des rechten Unterlappens. Erstickungsblutungen der Pleura und des Pericards. Geringe Thymusatrophie. Mäßige Schwellung der mesenterialen Lymphknoten. Mikroskopisch: an den Lungen einfach und haemorrhagische Bronchopneumonien. An der Leber periphere Fettablagerung. Thymus normal, das Mark ein Drittel der Lappenbreite. Milz blutreich; Lymphknoten klein. Die übrigen Organe ohne Besonderheiten. —

Indem ich jetzt zur makroskopischen Beschreibung der Cyste und ihrer näheren Umgebung übergehe, verweise ich zur besseren Orientierung auf die beigefügten Bilder, Figur Nr. 1 und 2. Das Organ als Ganzes von oben betrachtet, wie es auf Figur Nr. 1 abgebildet, bietet von der Zungenspitze bis zur Basis betrachtet, folgende Einzelheiten dar: Die Zunge als Organ ist für das 2 Monate alte Kind normal groß. Die Länge derselben beträgt 5 cm; die größte Breite ca. 3 cm, sich zur Spitze etwas verschmälernd. Die Oberfläche der Zunge, die Schleimhaut, zeigt bis zu den Papillae circum-vallatae das gewöhnliche Bild, ohne irgend welche Abweichung vom Normalen. Über die Oberfläche der Schleimhaut ragen die Papillae filiformes und fungi-

formes deutlich hervor; ebenso sind die Papillae circumvallatae in gewöhnlicher Anzahl und in ihrer charakteristischen spitzwinkligen Anordnung vorhanden, in dieser Beziehung besteht nichts Außergewöhnliches. An der Basis der Zunge, 4 cm von der Zungenspitze entfernt, ca. 3 mm von dem Winkel der durch die beiden Reihen der Papillae vallatae gebildet wird, wölbt sich die Schleimhaut halbkugelig vor. Es ist dies ein stark vorspringendes cystenartiges Gebilde, das ziemlich genau in der Mittellinie der Zungenbasis liegt. Die Cyste hat einen Durchmesser von vorn nach hinten gerechnet, von 15 mm und im Querdurchmesser 14 mm. Diese Maße sind jetzt am Präparat vorgenommen worden, nachdem es einige Zeit in der Kayserlingkschen Flüssigkeit gelegen, daher die geringe Differenz der Maße mit dem Sektionsprotokoll. Ein Foramen coecum ist nicht vorhanden; die Wand der Cyste geht vorne in die Zungensubstanz über, während sie hinten mit der Epiglottis zum großen,Teil verwachsen ist. Die Cyste prominiert in ihrer halbkugeligen Form ca. 5 mm über das Niveau der Zungenoberfläche. Die Cystenwand von oben betrachtet erscheint etwas durchscheinend, die Farbe derselben jetzt am gehärteten Präparate, sehr ähnlich der Zungenschleimhaut. Öffnungen an der Oberfläche der Cyste treten auch bei leichtem Druck nicht zutage. Auf der Oberfläche derselben sind aber jetzt noch sehr deutlich einige größere verzweigte Venenäste von bläulichroter Farbe zu sehen. Weiterhin kann man von oben schon deutlich erkennen, daß durch Druck auf die Epiglottis die Cyste vollständig den Eingang in den Kehlkopf verschließt. Das hintere Ende der Cyste ist auf dem Bilde Nr. 1 nicht vollständig zu sehen, es wird zum Teil von der Spitze der Epiglottis gedeckt. Hebt man am Präparat die Epiglottis in die Höhe, so kann man feststellen, daß von 4 mm an, von der Spitze der Epiglottis zur Basis gerechnet, dieselbe vollständig mit der Cyste verwachsen ist. Das Frenulum der Epiglottis, welches sich an dieser Stelle an dieselbe ansetzt, fehlt daher

ganz. Weiterhin kann man an der Epiglottis eine starke Verdickung und Fältelung der Schleimhaut erkennen, ebenso am ganzen Kehlkopf, was wohl auf den Aufenthalt des Präparates in der konservierenden Flüssigkeit zurückzuführen ist. So eine Fältelung in dieser Stärke und Ausdehnung der Schleimhaut kommt ja stets an sehr stark mit seröser Flüssigkeit enthaltenen Geweben der Organe zustande. Auch hier lag eine starke ödematöse Schwellung der Epiglottis und des übrigen Kehlkopfes, durch venöse Hyperaemie bedingt, vor. Nur mit einer sehr dünnen Sonde gelangt man von außen in den Kehlkopf, die Epiglottis ist sehr gering beweglich; nur der oberhalb der Verwachsungsstelle gelegene Teil derselben läßt sich bewegen, der mehr unten liegende ist fest an die Cyste fixiert, daher unbeweglich. Das Emporheben des oberen Teiles der Epiglottis so weit, um sich einen Eingang für eine 2 mm dicke Sonde zu ermöglichen, kann nur geschehen, wenn die, vor der Epiglottis liegenden Cyste komprimiert wird; für gewöhnlich wird der Kehldeckel fest auf den hintern Rand des Larynxeinganges gedrückt. Legt man in der Medianebene einen Sagittalschnitt durch das Organ, so kann man die eben geschilderten Verhältnisse sehr gut überblicken. Das Bild Nr. 2 zeigt dieselben in sehr klarer Weise. Es zeigt sich, daß die Cyste sich ungefähr gleichmäßig nach rechts wie links ausdehnt. Der vorgewölbte Teil wird nur von der verdünnten Schleimhaut überzogen. Der untere Teil ragt bis an die Fasern des Muskulus genioglossus heran. Der hintere Teil der Cyste ist, wie oben erwähnt, fest mit der Epiglottis verwachsen, so daß die Unterscheidung zwischen Schleimhaut der Epiglottis und der Cystenwand makroskopisch eben noch gerade sichtbar ist. Dann mehr schräg nach unten stößt die Cystenwand an den knorpeligen Teil des Zungenbeines. Die vordere Wand der Cyste wird von den Musculi transversus und genioglossus umsäumt; vor der Cyste ist keine Verdrängung der Muskelfasern makroskopisch zu konstatieren. Wo die Cyste an die Muskulatur

grenzt, besitzt sie eine 0,5 mm dicke weiße Wand; nach oben zu ist dieselbe innig mit der Schleimhaut der Zunge verwachsen. Die Wand der Cyste ist überall deutlich von den sie umgebenden Muskelmassen zu erkennen. Bei der Betrachtung der Innenfläche der Cystenhöhle erscheint es, als ob dieselbe aus Konfluenz mehrerer kleiner sphärischer Räume hervorgegangen wäre; an der Wand springen deutliche Leisten hervor, dieselben könnten Zwischenwände der event. auseinandergedrängten Räume darstellen. Im Innern der Cyste ist dieselbe mit einer dünnen Membran von mattweißer Farbe und stellenweise durchscheinender Beschaffenheit ausgekleidet. Auch auf dem Sagittalschnitt ist es deutlich zu sehen, wie der hintere sich vorwölbende Teil der Cyste auf die Epiglottis drückt und somit den Kehlkopfeingang fast vollkommen verschließt. Infolge dieser ausgedehnten, bis auf 4 mm von der Spitze der Epiglottis an gerechneten Verwachsung der Cyste mit dem Kehldeckel, ist es verständlich, daß der Verschluß ein sehr fester sein mußte; hier ist es ebenfalls zu erkennen, daß der Eingang in den Larynx gerade nur für eine Sonde von ein paar Millimeter Stärke passierbar ist.

Was die mikroskopische Untersuchung der Cyste betrifft, so zeigt sich bei Anlegung von Sagittalschnitten in die obere Wand der Cyste, nebst der angrenzenden Muskulatur folgendes Bild. Schon makroskopisch, wie oben erwähnt, ist hier eine Trennung zwischen der Cystenwand in ihren oberen Partien und der Mucosa der Zunge nicht möglich. Bei Figur Nr. 2 a. Mikroskopisch sieht man hier das normale geschichtete Plattenepithel, welches die Mucosa der Muskulatur der Zunge bedeckend, auch in normaler Weise über die Cyste hinwegzieht. Unter dem geschichteten Plattenepithel über der Cyste zeigt sich eine Art gleichmäßige zellige Infiltrationsschicht, mit einer Menge von großen, runden Kernen, welche sich unter dem geschichteten Epithel befindet. Diese Zone verliert sich aber in dem Bereich der angrenzenden Muskulatur. Diese zellige Schicht

behält außerdem in ihrem ganzen Verlaufe eine ungefähr gleiche Breite; dieselbe gleicht der, über ihr liegenden, geschichteten Plattenepithelschicht. Sie liegt der Epithelschicht dicht an und zeigt bei den, später näher zu beschreibenden Resten der Tunica propria, eine stärkere Kernansammlung ihrer zelligen Elemente. Diese zellige kernreiche Schicht verliert sich, wie oben kurz erwähnt, aber immer mehr, je näher sie zu der angrenzenden Muskulatur rückt. An der Stelle, wo makroskopisch scheinbar die Trennung der eingentlichen Cystenwand von der Schleimhaut der Zunge vor sich geht (bei Zeichnung Nr. 2 b), ist sie schon mangelhaft vertreten und verliert sich schon vollkommen, wo die Fasern des Musculus transversus beginnen. Diese kernreiche Zone leitet in den tiefer liegenden Schichten allmählich über in ein kernarmes, straffes Bindegewebe, welches die Cyste allseitig umschließt. Zwischen dem Bindegewebe und dem Epithel resp. der zelligen Infiltrationszone sind hie und da Reste der locker gebauten Tunica propria sichtbar; in diesen Resten der Tunica propria befinden sich, wenn auch in sehr geringer Anzahl, sogar teilweise noch vollkommen erhaltene Schleimdrüsen; Reste von den oberflächlichen mucoesen Drüsen der Zunge. Das die Cyste umschließende Bindegewebe zeigt in seiner ganzen Breite einen etwas wechselnden Aufbau. An den oberflächlichen Partien, dort, wo die ursprüngliche Tunica propria sich befunden, und von der jetzt nur noch Reste erhalten, zeigt das gewucherte Bindegewebe einen mehr lockeren Bau. Die Fasern ziehen, in Bündel geordnet, parallel der Cystenwand hin. Diese Bündel haben eine wechselnde Breite und sind in ihren obersten Lagen noch verhältnismäßig kernreich. Zwischen diesen parallel verlaufenden Bündeln des Bindegewebes, die häufig noch einen kleinen Raum zwischen sich lassen, ziehen noch in verschiedener Richtung, unter verschiedenen Winkeln, Faserbündel, die parallelen Bindegewebszüge miteinander verbindend, dabei aber gewisse Zwischenräume zwischen den einzelnen Bündelfasern lassend.

Die Anordnung dieser, bald schräg, bald mehr vertikal verlaufenden Bündel ist eine kolossal mannigfaltige und bunte; sie verleiht daher dieser Lage des Bindegewebes einen unregelmäßigen, wirren, der Zwischenräume wegen zum Teil noch einen recht locker erscheinenden Aufbau. Doch je tiefer das Bindegewebe zum Lumen der Cyste rückt, desto dicker und fester werden seine einzelnen Faserbündel. Die parallelen Bindegewebszüge rücken immer näher zusammen, die schrägen Fasern verschwinden allmählich ganz; die Zwischenräume, immer enger werdend, verschwinden vollständig. Das Bindegewebe bildet schließlich eine feste, geschlossene lückenlose und kompakte Schicht. Die Stärke dieser Schicht ist eine recht beträchtliche. Der vierte Teil des Sagittalschnittes durch die obere Cystenwand ist von dieser kompakten Bindegewebsschicht eingenommen. Diese feste, kernarme Bindegewebsschicht ist besonders stark entwickelt im obern Teil der Cyste, an der Stelle, an der, wie schon oben erwähnt, makroskopisch eine Trennung zwischen der Mucosa der Schleimhaut und der darunter liegenden Cystenwand nicht möglich ist. Je näher diese Bindegewebsschicht zum angrenzenden Musculus transversus rückt, desto mehr nimmt dieselbe an Stärke und Breite ab. An der Stelle, wo die Fasern des Zungenmuskels an die Cystenwand stoßen, besteht dieselbe wohl von einer ringförmigen festen Schicht von Bindegewebe; die locker gebaute Schicht der letzteren, die auch eine beträchtliche Stärke an der oben erwähnten Stelle der Cyste aufgewiesen, ist hier aber nur in geringem Maße entwickelt. Diese letzte lockere Bindegewebsschicht zeigt in ihrem Verlauf auch ein wechselndes Verhalten zur eigentlichen Cystenwand, zu der festen Bindegewebskapsel. Bald schwächer, bald stärker entwickelt. Bei der angrenzenden Muskulatur geht diese locker gebaute Bindegewebsschicht allmählich in die Tunica propria über. Allerdings ist das Bindegewebe in der angrenzenden Tunica propria auch stärker entwickelt als unter normalen Verhältnissen; dies Bindegewebe umwuchert die in der Nähe der Cysten-

wand sich befindlichen und in der Tunica propria gelagerten Drüsen, sie zu Gruppen anordnend. Die Anzahl der von dem Bindegewebe umschlossenen Drüsen ist verschieden. Je weiter nach unten, desto mehr verlieren sich die einzelnen Fasern dieser lockeren Bindegewebsschicht. Die einzelnen Muskelfasern des Musculus transversus werden noch durch die Ausläufer dieser Bindegewebsschicht auseinandergerückt. Die Breite und die Menge der Fasern ist hier schon eine viel geringere. Die eigentliche Kapsel der Cyste, die feste Bindegewebsschicht, variiert auch in ihrem Verlauf. Dort, wo sie sich senkrecht nach unten fortzieht, zeigt sie schon eine geringere Breite als oben, dabei von den oberflächlichen mucösen Zungendrüsen dicht umdrängt. Je tiefer nach unten, desto mehr nehmen die letzteren ab. Beim Zungenbein zeigt sich aber ein ganz anderes Bild: die Bindegewebskapsel der Cyste nimmt wieder an Breite und Stärke der einzelnen Fasern sehr bedeutend zu, und weiterhin zwischen der Basis der Epiglottis und dem Zungenbein nimmt dieselbe noch einen stärkeren und mächtigeren Grad an, als sie es an der oberen Wand der Cyste gewesen. Hier wird die Cyste wieder von einem mächtigen lückenlosen Bindegewebsring umschlossen. Die Anordnung und der Aufbau des Gewebes ist die gleiche. Die Fasern sind kernarm und fest aneinander gekittet. Diese kolossale Wucherung des Bindegewebes ist wohl durch den chronischen Reizzustand, den die Cyste auf die umliegenden Gewebe ausgeübt, zu erklären. Je fester der Druck auf die Cyste gewesen ist, desto größer und stärker ist die Bindegewebswucherung gewesen. Die lockere Bindegewebsschicht zeigt hier ebenfalls einen stärkeren Aufbau. Vom Zungenbein an, dort wo der komprimierende Einfluß der Epiglottis sich besonders stark geltend gemacht hat, weist auch diese Schicht eine größere Wucherung auf. Außerdem umschließt sie in starken Bindegewebszügen einzelne oder mehrere Drüsen, dieselben auf diese Weise in kleine, isolierte Gruppen anordnend; die einzelnen Drüsengruppen, die von-

einander durch diese festen Bindegewebsstränge getrennt sind, stehen teilweise doch miteinander in Verbindung. In der Gegend, wo eine stärkere Anhäufung dieser Drüsen vorhanden, findet man auch Überreste von Drüsen in der angrenzenden kompakten Bindegewebskapsel, im Bindegewebsring, der das Cystenlumen fest umschließt. Außerdem findet man in der festen Bindegewebskapsel deutliche, zum größten Teil allerdings Reste, und vollständig erhaltene Ausführungsgänge dieser tiefliegenden Drüsen. Diese Ausführungsgänge liegen ausnahmslos alle in der festen Bindegewebsschicht, wo sie zum Teil bis zur Mitte dieser Schicht vordringen. Eine direkte Kommunikation dieser Drüsen und ihrer Ausführungsgänge mit dem Cysteninneren läßt sich nicht nachweisen. Ebenso läßt sich an den Zellen der Ausführungsgänge nicht deutlich nachweisen, ob sie Flimmerepithel haben oder nicht. Diese tiefliegenden Drüsen sind wohl identisch mit den Drüsen, die Schmidt genauer untersucht und beschrieben, wie oben erwähnt. B. M. Schmidt führt in seiner Arbeit aus, daß der größte Teil der Cysten im Gebiete des Zungengrundes in den Ausführungsgängen gerade dieser tiefen Drüsen, zwischen Epiglottis und Zungenbein, entstehen sollen. Das Innere der Cyste ist von einer Epithelschicht ausgekleidet, das von wechselnder Gestalt ist. Der größte Teil derselben besteht aus einer dünnen Lage von geschichtetem Plattenepithel. Dieses letztere ist aber sehr mannigfaltig. An der obersten Wand der Cyste ist das Epithel ganz besonders dünn; davon deutlich nur die unterste Schicht der Zellen zu erkennen, dieselbe besteht aus einer Reihe sehr schmaler Zellen, dicht aneinander gelagert, mit länglichen, sehr großen, gut färbbaren Kernen; darüber vereinzelte Zellen, die stellenweise einen Kutikularsaum aufweisen und einen mehr rundlicheren Kern besitzen. Ungefähr in der Mitte der vorderen Cystenwand wird das Epithel dicker, es zeigt zuerst den Charakter eines geschichteten Plattenepithels, um dann aber mehr in ein zylinderartiges überzugehen;

die Zellen nehmen eine mehr längliche Form an und ordnen sich in mehrere Reihen, ebenfalls nehmen die Kerne einen mehr rundlichen Charakter an. An dieser Stelle tragen die zylinderartigen Zellen deutliches Flimmerepithel. Ob es mehrreihiges oder geschichtetes Flimmerepithel, läßt sich mit Sicherheit nicht nachweisen; eine Strecke lang ist dann dieses geschichtete, zylinderförmige Flimmerepithel vorhanden; allmählich verliert sich aber dieser Aufbau des Epithels wieder. Die Flimmerung tritt nicht mehr kontinuierlich auf, sondern nur einzelne längliche, im Plattenepithel verstreute Zylinderzellen weisen noch eine Flimmerung auf, oder schmelzen zu kleinen Flimmerinseln zusammen. Dann werden die Zellen wieder bedeutend flacher und die Kerne wieder lang und schmal. Das geschichtete Zylinderepithel geht wieder in ein Plattenepithel über, welches auch wiederum eine wechselnde Stärke aufweist, zuweilen nur einreihig mit deutlichem Hervortreten der untersten Zellenschicht und ihren länglichen Kernen. Außer dieser oben erwähnten Flimmerepithelschicht ist noch eine ebenso große Flimmerung zwischen der Basis der Epiglottis und dem Zungenbein nachzuweisen, und zwar gerade über der Stelle, wo in der tiefer liegenden, lockeren Bindegewebsschicht sich die tiefer liegenden mucösen Zungendrüsen mit ihren zum größten Teil rudimentären Ausführungsgängen befinden. Über dieser Stelle ist das mehrschichtige Flimmerepithel wieder prachtvoll entwickelt. Kontinuierlich zieht es eine Strecke dahin, die Flimmerung deutlich erkennbar, allmählich verliert sich dieselbe wieder und das zylinderartige Epithel geht wieder mehr in ein plattes über. Die Leisten, die schon makroskopisch sichtbar in das Cysteninnere vorspringen, zeigen denselben Bau wie die übrige Kapselwand. Zuerst ein sehr dünnes einreihiges Plattenepithel und darunter mehr oder weniger festes Bindegewebe, das mit der Kapselwand dann allmählich verschmilzt. Von einem persistierenden Ductus thyreoglossus läßt sich im oberen Teil der Cyste nichts nachweisen; der

mittlere Teil dieses Ganges würde ungefähr durch die Mitte des Cystenhohlraumes zu liegen kommen. An der unteren Wand der Cyste, hart neben dem Zungenbein, läßt sich ein solider Strang eine kleine Strecke weit verfolgen. Derselbe wird von dem, die Cystenwand von innen auskleidenden, Epithel fortlaufend gebildet. Der strangförmige Gang ist vollständig solid und weist kein Lumen auf. Die ihn ausfüllenden Zellen zeigen denselben Bau wie das Epithel mit runden Kernen und deutlicher Protoplasma; der ganze Aufbau dieses Gebildes macht den Eindruck von geschichtetem Plattenepithel, nur wird dieser Gang von beiden Seiten von der im Epithel vorhandenen deutlichen unteren Zellschicht, mit den typisch länglichen Kernen, begrenzt. Dieser solide Epithelstrang ist wohl mit absoluter Sicherheit, nach der Lage und dem Verlauf zu schließen, als ein rudimentärer Teil des persistierenden Ductus anzusprechen.

Aus dem pathologisch-anatomischen Befunde ist leicht ersichtlich, daß diese Cystenbildung die wahre Ursache des ganzen Krankheitsbildes und des schließlichen Todes gewesen ist. Der Krankheitsverlauf läßt sich mit absoluter Sicherheit aus dem pathologischen Bilde rekonstruieren und erklären. Schon früh, in den ersten Lebenswochen, wie es die Anamnese berichtet, hat die Cyste Atembeschwerden und Reizungen verursacht; daraufhin ist wohl schon der zu dieser Zeit häufig starke Hustenreiz zu beziehen. Neben den Atembeschwerden stellte sich bald bekanntlich das Verschlucken ein. Durch die Unmöglichkeit, gut zu expektorieren, da wie oben genau ausgeführt, ein sehr enger Raum zwischen Epiglottis und der Larynxwand vorhanden war, ist es verständlich, daß die günstigste Disposition für die Schluckpneumonie geschaffen war. Die einmal sich eingestellte Bronchopneumonie, die sicher nichts anderes als eine Schluckpneumonie gewesen, konnte sich unter den gegebenen Verhältnissen unbehindert weiter verbreiten. Der Umstand, daß gerade der rechte Lappen stärker von

der Pneumonie ergriffen war, deutet auch in gewisser Beziehung auf eine Schluckpneumonie hin. Durch die anatomische Lage des rechten Bronchus, derselbe nimmt mehr einen steileren Verlauf nach unten, als der linke Hauptbronchus, er ist quasi als die direktere Fortsetzung der Trachea anzusehen, und die einmal in die Trachea gelangten Fremdkörper dringen daher leichter meist in den rechten Hauptbronchus und von da weiter in die tiefer gelegenen Bronchen und Bronchioli, und ist so die Bronchopneumonie des rechten Lappens auch in diesem Falle durch Verschlucken von Speise zurückzuführen. Die Affektion der Pulmones und der Bronchen wurde um so stärker, da die endgültige kausale Ursache ihrer Erkrankung nicht erkannt worden war. Durch die starken Hustenanstrengungen kam es nebenbei noch zur venösen Stauung und damit schließlich zur ödematösen Schwellung des ganzen Kehlkopfes. Durch diese Schwellung und seröse Durchtränkung war die Expektorationsmöglichkeit noch mehr gehindert, und infolge dieser Erschwerung der Expektoration kam es schließlich zu sehr starker Stenose im Kehlkopf. Die Luftzufuhr war durch die auf die Epiglottis drückende Cyste schon von Anfang des extrauterinen Lebens an vorhanden, nur kam jetzt noch dazu die starke ödematöse Schwellung der Umgebung, dann wurde die Inspiration außerdem noch in sehr starkem Maße durch die in den Bronchen und der Trachea sich ansammelnden schleimigen Sekretmassen erschwert. Durch die Hustenstöße versuchte der Organismus sich der ansammelnden Schleimmassen zu erledigen; daß dieses im vorliegenden Falle sehr schwer, ja kaum möglich war, ist aus den pathologischen Veränderungen am Kehlkopfe und Zungengrunde ersichtlich; der Eingang in den Kehlkopf, wie oben erwähnt, war ja kaum für eine paar Millimeter dicke Sonde passierbar. Die Sekretmassen wurden durch die Bronchitis ständig größer, dadurch auch die Stauung eine stärkere; durch die behinderte Atmungsmöglichkeit wurde auch die genügende Sauerstoffzufuhr sehr wesentlich er-

schwert. Schließlich, als der Verschluß am Kehlkopf durch diese Vorgänge ein immer festerer wurde, erreichte der Lufthunger des Körpers einen sehr hohen Grad; derselbe versuchte durch kolossale Anstrengung seiner Kräfte, durch explosivartig wirkende Expektorationsstöße des sich lästigen Inhalts aus den Bronchen zu befreien und sich damit genügend Sauerstoff zu verschaffen. Auf diese Weise kam es schließlich zu diesen außergewöhnlich starken, dyspnoischen Anfällen und mit denen damit verbundenen Hustenanstrengungen. Infolge der, durch diese Expektorationsstöße, doch nicht genügend verschafften Sauerstoffzufuhres kam es zu diesen krampfartigen Zuckungen, die ja bei Erstickungen bekanntlich aufzutreten pflegen. Durch die von Zeit zu Zeit auftretenden Hustenattacken gelang es dem Körper doch noch, sich wieder, wenn auch sehr minimal, mit Luft zu versorgen. Daß diese Dyspnoe eine rein mechanische Ursache hatte, zeigt die ausgeführte Tracheotomie. Volle zwei Stunden lang nach der Operation sistierten die Anfälle vollkommen, die bis dahin fast ca. alle Viertelstunde aufgetreten waren. Doch die ausgeführte Tracheotomie konnte nicht viel Erleichterung schaffen, denn das sich in den Lungen und im unteren Teil der Trachea ansammelnde Sekret konnte nicht aus dem Körper hinausbefördert werden; ebenso war durch die ausgeführte Operation der durch die Cyste gebildete Verschluß des Kehlkopfes nicht beseitigt worden. Die Dyspnoe wurde immer stärker, durch den starken Kräftezerfall die Widerstände des Organismusses noch herabgesetzt; durch den letzten Umstand, besonders weil das Herz diesen enormen Kraftanstrengungen nicht gewachsen war, trat der Tod dann schließlich infolge Luftmangels an Erstickung ein. Noch einmal versuchte der Körper die Widerstände zu überwinden, die ihm den Sauerstoff nicht zukommen ließen; er bekam aber keinen Sauerstoff mehr, krampfartig wehrte sich noch der Körper, da versagte schließlich auch das Herz; der Tod trat infolge Erstickung wie Herzschwäche ein. Die Erstickungsblu-

tungen in der Pleura und im Pericard, die zudem eine beträchtliche Größe aufwiesen, wie sie bei der Sektion gefunden wurde, bestätigten die vom Kliniker angenommene Todesursache. Die Bronchen, wie die Trachea, erwiesen sich außerdem bei der Obduktion vollkommen mit einer graugelblichen Substanz erfüllt; daß die Unmöglichkeit der Atmung umso verständlicher war. Daß der Körper bei diesem Zustande überhaupt sich noch hat genügend mit Sauerstoff versorgen können, kann angesichts dieser Tatsache wohl in Staunen setzen; nebenbei noch die starke Cachexie und Herzschwäche.

Was die Genese dieser vorliegenden Cyste betrifft, so bestätigt das mikroskopische Bild die Untersuchungen und den Befund, den B. M. Schmidt seinerzeit erhoben. Dieser Autor hat systematisch, wie es oben genauer ausgeführt, eine große Anzahl solcher Cysten untersucht und den Beweis dafür erbracht: „daß die solitären, die multiplen und die multilokulären flimmernden und nicht flimmernden Schleimcysten der Zungenwurzel aus den epithelialen Sprossen des Ductus lingualis entstehen und zwar zum größten Teile aus den Ausführungsgängen der Schleimdrüsen.“ Und zwar der mucösen Drüsen, die tief liegen zwischen Epiglottis und dem Zungenbein. Das mikroskopische Resultat der Untersuchung bestätigt erstens auch hier diese von B. M. Schmidt beschriebenen tiefliegenden Drüsen. Zweitens konnten auch hier Ausführungsgänge dieser Drüsen, wenn auch zum größten Teil allerdings nur rudimentär, nachgewiesen werden; eine direkte Kommunikation derselben mit dem Cysteninnern ließ sich allerdings hier nicht nachweisen, wegen dem stark gewucherten Bindegewebe. Drittens wies das Mikroskop auch hier ein Flimmerepithel an der Innenfläche der Cyste nach, und zwar an Stellen, die für die Beurteilung der Genese dieser Cysten von größter Bedeutung ist, nämlich an den Stellen, wo die Ausführungsgänge der tief liegenden Drüsen in die Cyste resp. in den Ductus lingualis oder seiner Anhänger münden.

Reste der Ausführungsgänge dieser Drüsen konnte man, wie oben erwähnt, genau unter der Flimmerepithelschicht in der darunter liegenden festen Bindegewebskapsel noch deutlich, wenn auch in geringerer Zahl, nachweisen. Das Vorhandensein des Flimmerepithels überhaupt und speziell in dieser Gegend der Cyste, ist darum so wichtig, weil ein solches in dem Gebiete der Zungenwurzel nur im unteren Teil des Ductus thyreoglossus und in den in ihn mündenden Ausführungsgänge der Drüsen vorhanden ist. Das Flimmerepithel kann sich anderseits auch nicht metaplastisch aus Plattenepithel oder sonst aus irgend welchen anderen Gewebszellen bilden. Bei vorhandenem Flimmerepithel kann man, wie Schmidt oben erwähnt, direkt den Schluß ziehen, daß Cysten im Gebiete der Zungenwurzel sich entweder aus den auseinandergedrängten Teilen des Ductus thyreoglossus gebildet haben, oder aus irgend einem von den vielen Ausführungsgängen der Drüsen, die in den persistierenden Ductus thyreoglossus münden; denn nirgends anders als in der Umgebung findet man Flimmerepithel unter normalen Verhältnissen beim Embryo.

Auf Grund dieses mikroskopischen Befundes kann man wohl auch im vorliegenden Falle mit ziemlicher Sicherheit annehmen, daß auch diese Cyste aus einem Teil des persistierenden Ductus thyreoglossus hervorgegangen; entweder aus dem mittleren Abschnitte dieses Ganges oder von einem in ihn mündenden Ausführungsgängen des tief liegenden Drüsensystems.

Welche Momente veranlassen nun in dem, vom persistierten Ductus lingualis gebildeten Drüsengänge, die Dilatation? M. B. Schmidt beantwortet diese Frage auf Grund seiner sorgfältigen Untersuchungen folgendermaßen: „Die eigentümlichen Anordnungen derselben, das steile Aufsteigen zum Ductus, die Einmündung in denselben unter ungefähr rechtem oder sogar spitzem Winkel, der horizontale Verlauf der Seitenäste und die beträchtliche Länge der

Röhren schaffen für die Weiterbeförderung des von den drüsigen Endgebilden produzierten Schleime möglichst ungünstige Bedingungen; dazu kommt, daß die Drüsen selbst im Verhältnis zu den Ausführungsgängen meist spärlich entwickelt sind, und so die Vis a tergo eine geringe bleibt. Durch diesen Umstand wird also auch bei offener Einmündung der Gänge in den Ductus lingualis leicht eine Stauung des Sekretes in den ersten erfolgen, die zu einer Ausbreitung des Lumens führt; die stagnierenden Sekretmassen, auch in geringer Quantität, tragen durch die hohe Quellbarkeit des Schleimes die Gefahr der Dilatation des von ihm eingenommenen Raumes auch in sich. —"

Die Diagnose solcher Cysten, da sie ziemlich weit hinten liegen, kurz vor der Epiglottis und nur eine mäßige Größe erreichen und zumeist ihrer tiefen Lage wegen nur wenig über das Niveau der Mucosa des Zungengrundes hervorragen, ebenso die Farbe der Cysten sich kaum von der gewöhnlichen Farbe der Schleimhaut unterscheidet, wird intra vitam, wenn die Aufmerksamkeit des Arztes nicht durch einen besonderen Umstand in diese Gegend gelenkt wird, nur in Ausnahmefällen zu stellen sein. Wenn es möglich gewesen wäre, die Cyste rechtzeitig durch Inspektion oder Palpation im vorliegenden Falle zu diagnostizieren, somit auch der großen Gefahr, in der das betreffende Kind schwebte, zu erkennen, wäre es ein kleiner Eingriff gewesen, den komprimierenden Einfluß dieser Cyste auf die Epiglottis zu beseitigen, und dadurch Abhilfe zu schaffen. Die Therapie würde in Eröffnung der Cyste bestehen, wobei dieselbe sich ihres schleimartigen Inhaltes entleeren könnte. Um ein nachfolgendes Rezidiv zu vermeiden, müßten die Wände der Cyste kauterisiert werden. Roser, der etliche Male auf die große Gefahr hingewiesen, die durch solche cystische Bildung in der Zungenwurzel, der gefährlichen Nähe des Kehlkopfes, unter Umständen, wenn die Cyste nicht rechtzeitig diagnostiziert wird, entstehen, operativ mit

Erfolg behandelt hat, und zwar durch die oben erwähnte Methode, berichtet auch, bei den allerdings wenigen Fällen, die er überhaupt gesehen und behandelt, daß kein Rezidiv aufgetreten wäre. Wenn die Cyste nicht zu groß, so könnte ja event. eine Total-Exzision vorgenommen werden.

## Literatur.


1. Virchow, „Die krankhaften Geschwülste". Berlin 1863.
2. Aschoff, „Cysten". Ergebnisse der Allg. Path. und Path. An. Lubarsch u. O. 1895. II. Jahrgang, S. 465 ff.
3. His, Anatomie menschl. Embryonen III. 1885. S. 67 ff.
4. His und Brauns, Arch. f. Anat. u. Entw.-Gesch. 1891. S. 26—32.
5. Abraham, Vater, Dissertation. Wittenberg 1721.
6. Bochdalek, Österreichische Zeitschr. für prakt. Heilkunde 1866.
7. W. Krause, Allgemeine u. mikroskop. Anatomie 1876.
8. M. B. Schmidt, Über Flimmercysten d. Zungenwurzel u. die drüsigen Anhänge d. Ductus thyreoglossus. Festschrift f. M. B. Schmidt. Jena 1896.
9. Roser, Chirurgische Anatomie 1875, S. 181.
10. J. Döllinger, Arch. f. klin. Chirurgie 1878, Bd. 22, S. 701.
11. Streckeisen, Beiträge zur Morphologie d. Schilddrüse. Virch. Arch. 1886, Bd. 103.
12. Hammerich, Dissertation 1877. Über eine Cyste in d. Zungenwurzel.
13. Zuckerkandl, Über eine bisher noch nicht beschriebene Drüse in der Regio suprahyoidea 1879.
14. Hildebrand, Arch. f. klin. Chirurgie. Laryngol. 1895, Bd. 49, S. 169 ff.

15. Haeckel, H., Arch. f. klin. Chirurgie 1894, Bd. 48, S. 607 ff.

16. Hanszel, F., Arch. f. Laryngologie u. Rhinologie 1903, Bd. 14, S. 144 ff.

17. Lotzbeck, Memorabilien 1870, XV. Jahrgang.

18. S. Erdheim, Über Cysten u. Fisteln d. Ductus thyreoglossus. Arch. f. klin. Chirurgie 1908, Bd. 25, S. 246 ff.

## Danksagung.

Zum Schluß ist es mir eine angenehme Pflicht, Herrr Professor Dr. Salge meinen ganz besonderen Dank für die Anregung zu diesem Thema, wie für die freundliche Hilfe bei der Bearbeitung desselben und für die Übernahme des Referates, abzustatten. Auch Herrn Geh. Hofrat Professor Dr. Aschoff wie Herrn Professor Schridde spreche ich hiermit meinen Dank für die freundliche Überlassung des Präparates zur mikroskopischen Untersuchung aus.

---

## Lebenslauf.

Verfasser dieser Arbeit Woldemar Boustedt, Sohn des Arrendators Theodor Boustedt und seiner Frau Dorothea Boustedt geb. v. Mickwitz, ist geboren am 15. Mai 1886 auf dem Gute Kolk zu Esthland in Rußland. Er trat im Jahre 1899 ins Gymnasium Kaiser Nicolai des I. zu Reval ein, absolvierte es im Frühjahr 1907 mit dem Reifezeugnis, studierte darauf vom Jahre 1907 II.—1910 I. in Dorpat Medizin, woselbst er auch die Prüfung zum Physikum bestand. Er ging dann nach Freiburg und studierte dort vom Jahre 1910 II. bis 1912 I. weiter Medizin. Am Schlusse des Sommersemesters 1912 nach Annahme der vorliegenden Arbeit durch die medizinische Fakultät zu Freiburg, unterzog er sich der Prüfung im Rigorosum.

---

Fig. 1 von oben betrachtet; natürliche Grösse.
a = die Cyste auf der Epiglottis aufliegend; Pharynxwand links durchschnitten und nach rechts zurückgeklappt.

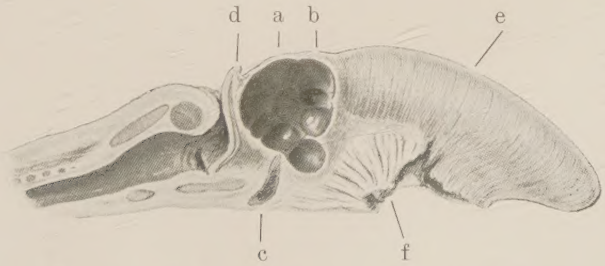


Fig. 2 (natürliche Grösse). Sagittalschnitt.
Im vorderen Teil der Zunge ein Defekt in der Muskulatur.
c = Zungenbein; d = Verwachsung zwischen Cystenwand und dem Kehldeckel; e = M Transversus; f = M. Genioglossus.